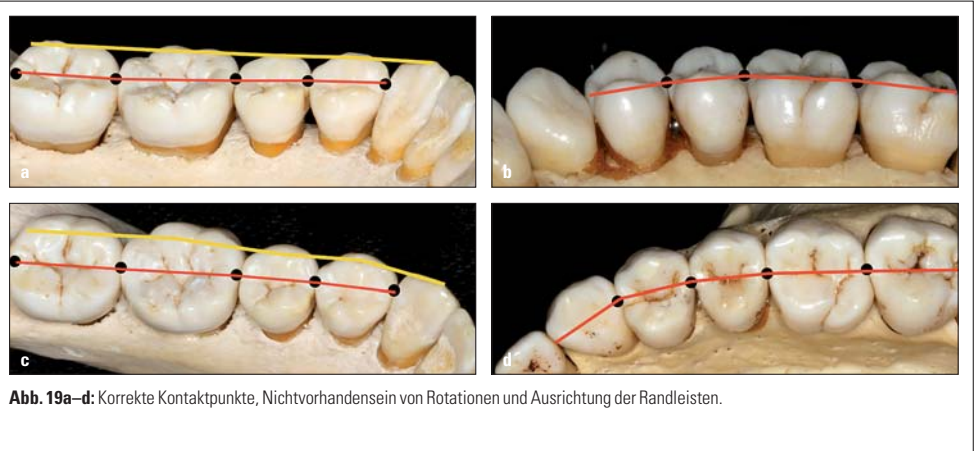
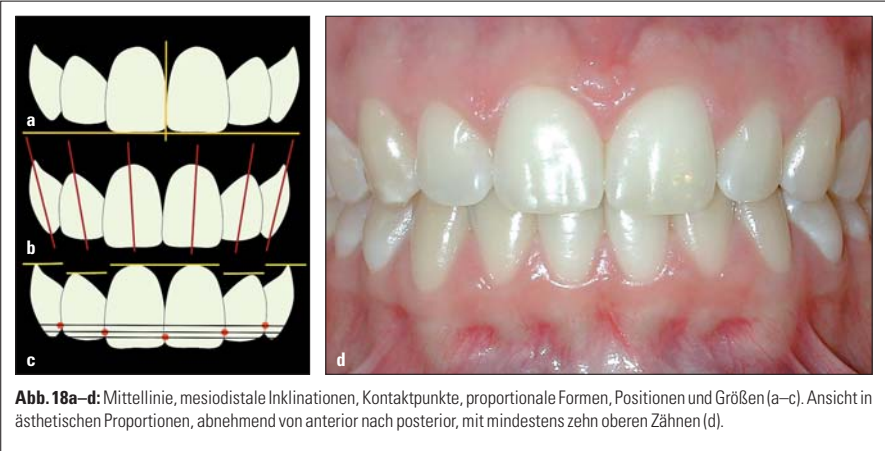


## So geht perfektes Finishing

Im Interview mit der KN gibt Prof. Dr. José Nelson Mucha zehn praktische Tipps für die Realisierung eines perfekten kieferorthopädischen Finishings.



**KN Fortsetzung aus KN 11/14**

**6. Blick auf das Gesicht und die Zähne, nicht auf die Apparatur**

Für ein besseres Verständnis dieses Punktes müssen wir erneut den zweiten und dritten Aspekt auf der Checkliste, die sich auf die Ästhetik und die Okklusion beziehen, betrachten.

- a. Gesicht in Frontalansicht mit Symmetrie und ausgewogenen Proportionen.
- b. Gesicht in Profilansicht mit vollständig orthognatem Profil. Für die Analyse der unteren Gesichtshälfte im Profil mit ent-

sprechender Bezugnahme und Kontur für Nase, Oberlippe, Unterlippe und Kinn möchte ich die S-Linie nach Steiner als Referenz verwenden.<sup>20</sup>

- c. Dentale Ästhetik: Lippen in Ruhezustand. Im Alter von 15 bis 30 Jahren sollten Lippen im Ruhezustand 3 bis 5 mm hervorstehen.<sup>21</sup>
- d. Lachen:

- I. Parallele Oberkanten formen die Unterlippe. Müssen parallel zur Kontur der Unterlippe sein, die unteren Zähne müssen der gleichen Linie folgen.

- II. Zahnfleisch und Zahnfleischverlauf: symmetrisch und parallel zur Kontur der Oberlippe. Bis zu 1 bis 2 mm freiliegend.

- III. Darstellung der Schneidezähne beim Lachen: 10 bis 12 mm

- IV. Proportionale Formen, Positionen und Größen (Abb. 18).

- V. Ansicht in ästhetischen Proportionen: abnehmend von anterior nach posterior, vertikal, 100 : 60 %.<sup>22,23</sup>

- e. Okklusion: Diese Analyse muss in drei Ansichten durchgeführt werden:

- I. Okklusale Ansicht: korrekte Kontaktpunkte, Nichtvorhandensein von Rotationen und Ausrichtung von Randleisten. Selbst bei Fällen mit und ohne Extraktionen. Korrekte Ausrichtung der linguale Oberflächen der vorderen Zähne im Oberkiefer und der Inzisalkanten der vorderen Zähne im Unterkiefer. Das Ziel sind korrekte Okklusionslinien (Abb. 19, 20).<sup>24</sup>
- II. Laterale Ansicht: von posterior nach anterior.

- 1. Molare Beziehung. Der distale bukkale Höcker des oberen ersten Molaren muss sich zwischen dem ersten und zweiten unteren Molaren befinden.

- und zweiten Molaren befinden (Abb. 21).<sup>24</sup> Selbst in Fällen von Extraktionen (Abb. 22);

- 4. Posteriorer oberer Torque en masse;
- 5. Posteriorer unterer Torque progressiv (Abb. 25).<sup>25</sup>

ANZEIGE

- 2. Okklusale Beziehung;
- 3. Okklusale Kontakte;
- 4. Anteriorer Torque;
- 5. Okklusale Ebene (Abb. 23);<sup>24</sup>
- III. Anteriore Ansicht
- 1. Mesial-distale Inklinationen der oberen anterioren Zähne;
- 2. Untere Schneidezähne, mesial-distal in einer vertikalen Beziehung (Abb. 24);
- 3. Mittellinie, eine Abweichung von 0 bis 2,5 mm zum Gesicht wird akzeptiert;

**7. Verbesserung der funktionalen Okklusion**

- Die Ziele lauten (Abb. 3):
- a) Zentrische Relation = Maximale Interkuspitation (kein Verschieben).
  - b) Anteriore Führung, protrusiv. (Overjet und Überbiss: 2-3 mm).
  - c) Eckzahnführung: (nichtposteriore Interferenz)
  - d) Gesundes Kiefergelenk: (frei von Symptomen)

Fortsetzung auf Seite 6 KN

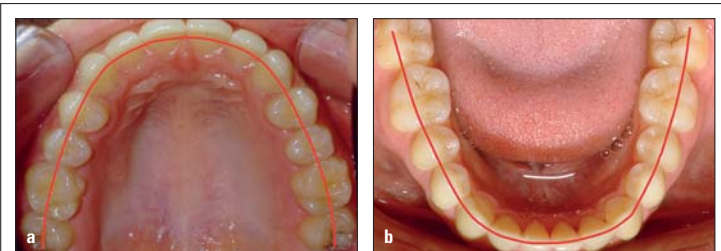


Abb. 20a, b: Korrekte Ausrichtung der linguale Oberflächen der anterioren Zähne im Oberkiefer und der Inzisalkanten der anterioren Zähne im Unterkiefer – die Okklusionslinien.

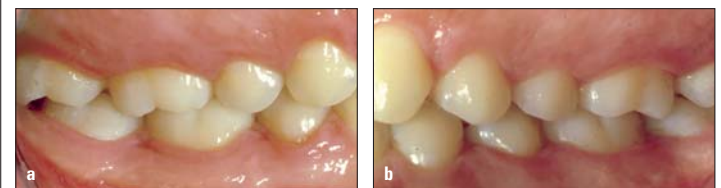


Abb. 21a, b: Molare Beziehung. Der distale bukkale Höcker des oberen ersten Molaren muss sich zwischen den ersten und zweiten unteren Molaren befinden.

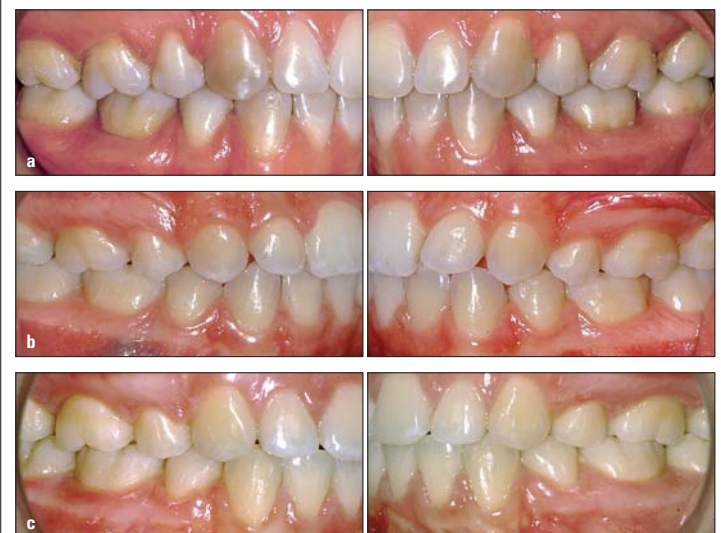

Abb. 22a-c: Molare Beziehung. Der distale bukkale Höcker des oberen ersten Molaren muss sich selbst bei Extraktionsfällen zwischen den ersten und zweiten unteren Molaren befinden.

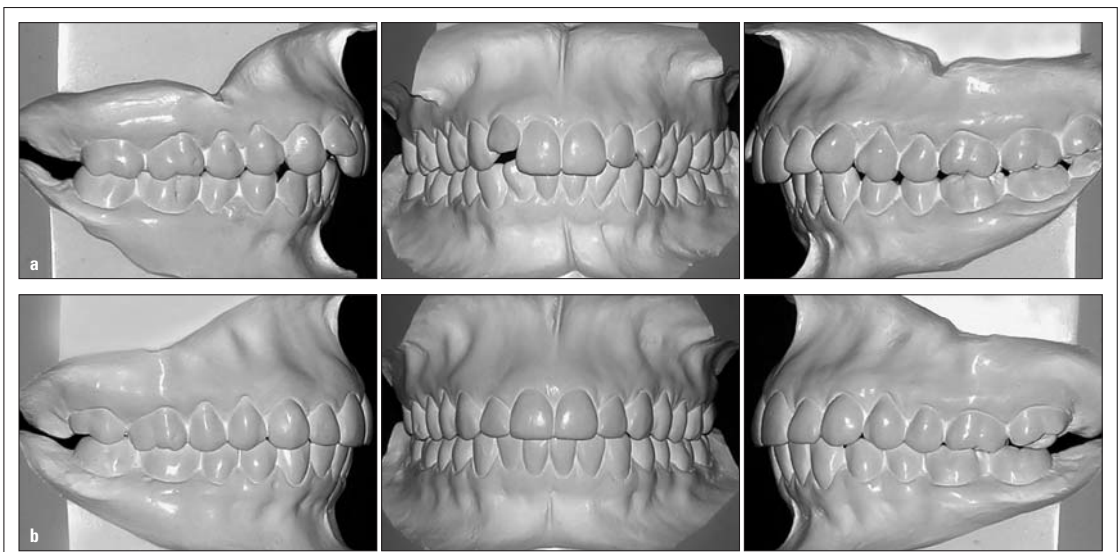
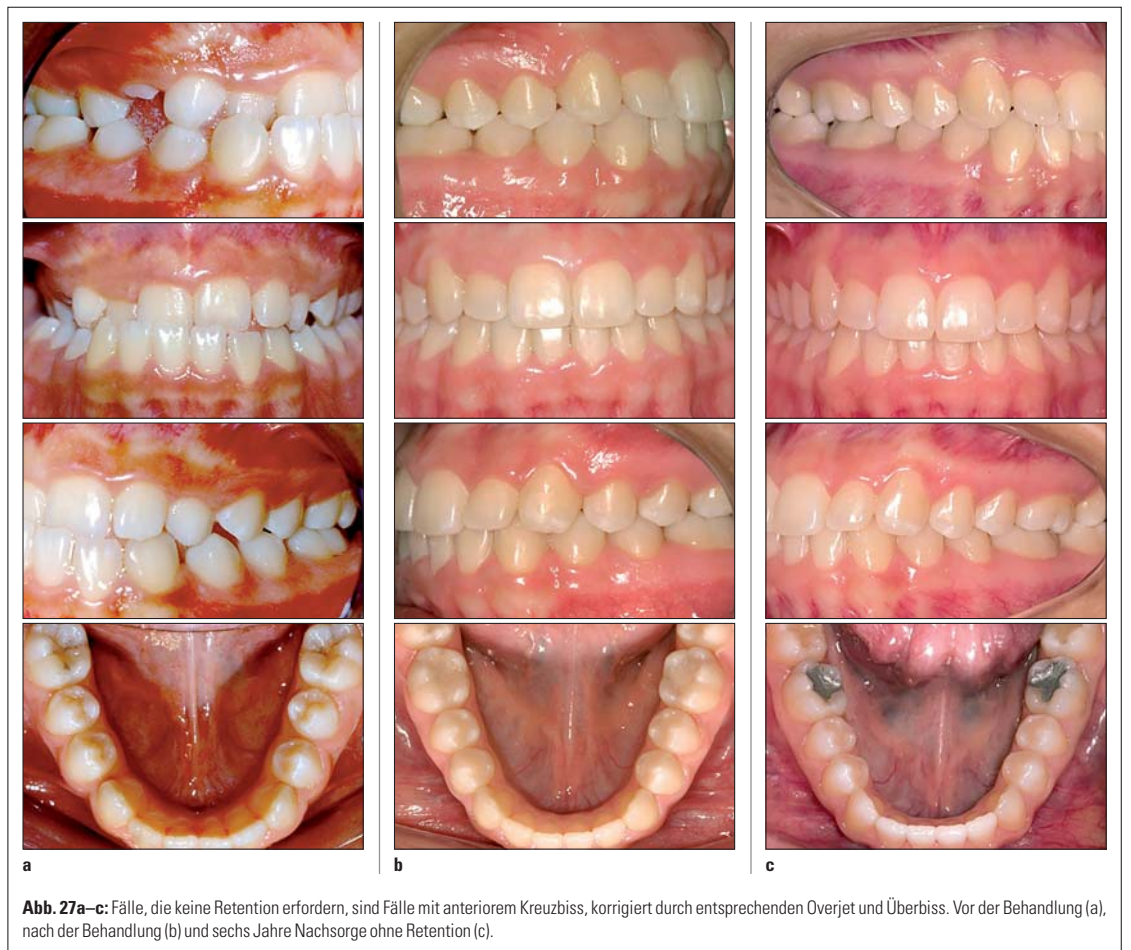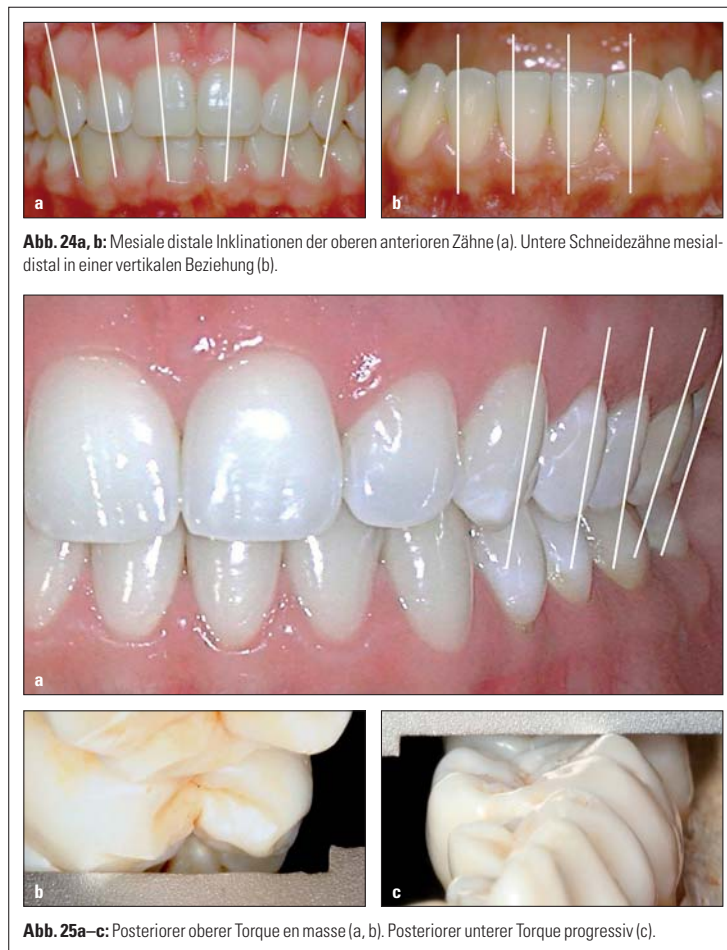


Abb. 23a, b: Klinischer Fall vor (a) und nach (b) der Behandlung, wobei eine okklusale Beziehung aller Zähne beobachtet werden kann. Okklusale Kontakte, korrekter anteriorer Torque und eine flache okklusale Ebene.





#### KN Fortsetzung von Seite 4

### 8. Anatomisches Reshaping der Zähne

Inzisalkanten und Zahnzwischenräume: leicht konvex mit gut definierten Zwischenräumen. Um dieses Verfahren durchzuführen, müssen die folgenden Schritte befolgt werden: Beschreibung für den Patienten, Vermeidung von Überhitzung, niedrige Drehzahl, Verwendung eines Diamantbohrers, direkte Draufsicht, Polieren mit dünnen Scheiben (bei Frauen sind sie abgerundeter) (Abb. 26).

Die Reihenfolge der Verfahren sollte wie folgt sein: Zuerst bei Frontalsicht die Kanten und dann die Zahnzwischenräume. Anatomisches Reshaping der Randleisten und sonstige anatomische Veränderungen.

### 9. Planung der Retention

Es existieren drei Situationen für die Planung der Retention im unteren Zahnbogen: keine Retention, temporäre Retention und permanente Retention.

a) Fälle, die keine Retention erfordern, sind Fälle mit anteriorem Kreuzbiss, korrigiert durch entsprechenden Overjet und Überbiss (Abb. 27).<sup>26</sup>

b) Temporäre Retention: Oben: Halteplatte mit umlaufender Klemme oder Umrundung mit Edelstahl draht .036". Niedrige Retention in normalen oder regulären Fällen, ein von Eckzahn zu Eckzahn geklebter Edelstahl draht .028"; und in komplexen Fällen, z. B. bei Erwachsenen oder Neubehandlung bei Rotation, Kleben multipler Drähte .020" an allen sechs unteren Zähnen oder

sogar erweitert auf die ersten Prämolaren (Abb. 28, 29).

c) Permanente Retention: Bei normaler Mundpflege kann ein fixer Retainer für viele Jahre genutzt werden, z. B. wie bei gezeigtem Fall mit einem im UK von 3-3 geklebten Retainer über einen Nachsorgezeitraum von 32 Jahren (Abb. 30).

### 10. Planung der Entfernung der Apparatur

Vor dem Entfernen der Apparatur können die folgenden Schritte erforderlich werden:

1. Kleben der unteren Retention einen Termin vor dem Entfernen der Apparatur, um das Bondingmaterial zu testen (Abb. 31a).
2. Verwendung eines Gummizugs zur Einstellung der Okklusion. Ich bevorzuge die Einstellung der posterioren Okklusion durch

Neupositionierung der Brackets und Anpassungen des Bogens. Wenn dann noch eine okklusale Anpassung im anterioren Bereich erforderlich ist, wird für den Patienten ein vertikaler Gummizug in viereckiger Form an Haken der Bögen, jedoch niemals an den Zähnen, befestigt (Abb. 31b).

3. Entfernung der gesamten Apparatur in einer Sitzung. Wenn Sie beschließen, einen Bogen (oben oder unten) bis zum nächsten Termin zu belassen, verlieren Sie die natürliche Einstellung der auftretenden okklusalen Kontakte aufgrund der Ausnutzung der Verdickung des Parodontalligaments.

4. Okklusale Einstellung. Zahnreshaping, das aufgrund der folgenden Punkte erforderlich ist: präorthodontische Kontakte, fehlende Kontakte während der kieferorthopädischen Behandlung und genetische Faktoren mit Änderung der anatomischen Form der Okklusion zu diesem Zeitpunkt sowie Verhinderung von adäquaten okklusalen Kontakten. Dies mit Kohlepapier prüfen und die ersten Kontaktpunkte entfernen (Abb. 31c).

#### KN Empfehlen Sie Techniken wie Insignia™ oder SureSmile®, um den Aufwand für eine kieferorthopädische Behandlung zu reduzieren?

Die Antwort lautet ganz einfach nein. Ich verstehe aber auch, dass diese Arten von Techniken die Zwischenschritte reduzieren, da viele Bracketbehandlungen auf durchschnittlichen Maßnahmen basieren, allerdings keine Garantie für eine hinreichende Beendigung darstellen.

Eine weitere Frage, die sich von Ihrer Frage ableitet, lautet: Ist ein Bonding an der optimalen Posi-

tion eine Garantie für ein perfektes Alignment oder eine perfekte Nivellierung? In Bezug auf unnivellierte und rotierte Zähne lautet die Antwort hier NEIN! Es bestehen viele Gründe dafür, dass Insignia™ bzw. SureSmile® allein für eine perfekte Behandlung nicht ausreichend sind. Dies zeigt sich auch dadurch, dass Techniken wie SureSmile® und Invisalign® kostenlos einige weitere Sets an Bögen oder Endanpassungsformen für das kieferorthopädische Finishing anbieten. Es bestehen viele Gründe dafür, dass ein perfektes Bonding bei unnivellierten und rotierten Zähnen nicht ausreichend ist, z. B. (Abb. 32):

1. *Der häufigste Grund ist eine ungenaue Positionierung der Brackets.* Da die faciale Oberfläche des Zahns mesiodistal und okklusogingival gewölbt ist, führen falsch positionierte Brackets in der mesiodistalen Ebene zu Rotationsunregelmäßigkeiten (in der okklusogingivalen Ebene zu Torque und zu Fehlern in der Höhe). Brackets, die nicht entlang der Längsachse des Zahns ausgerichtet sind, führen zu Kippvariationen.<sup>27,28</sup>

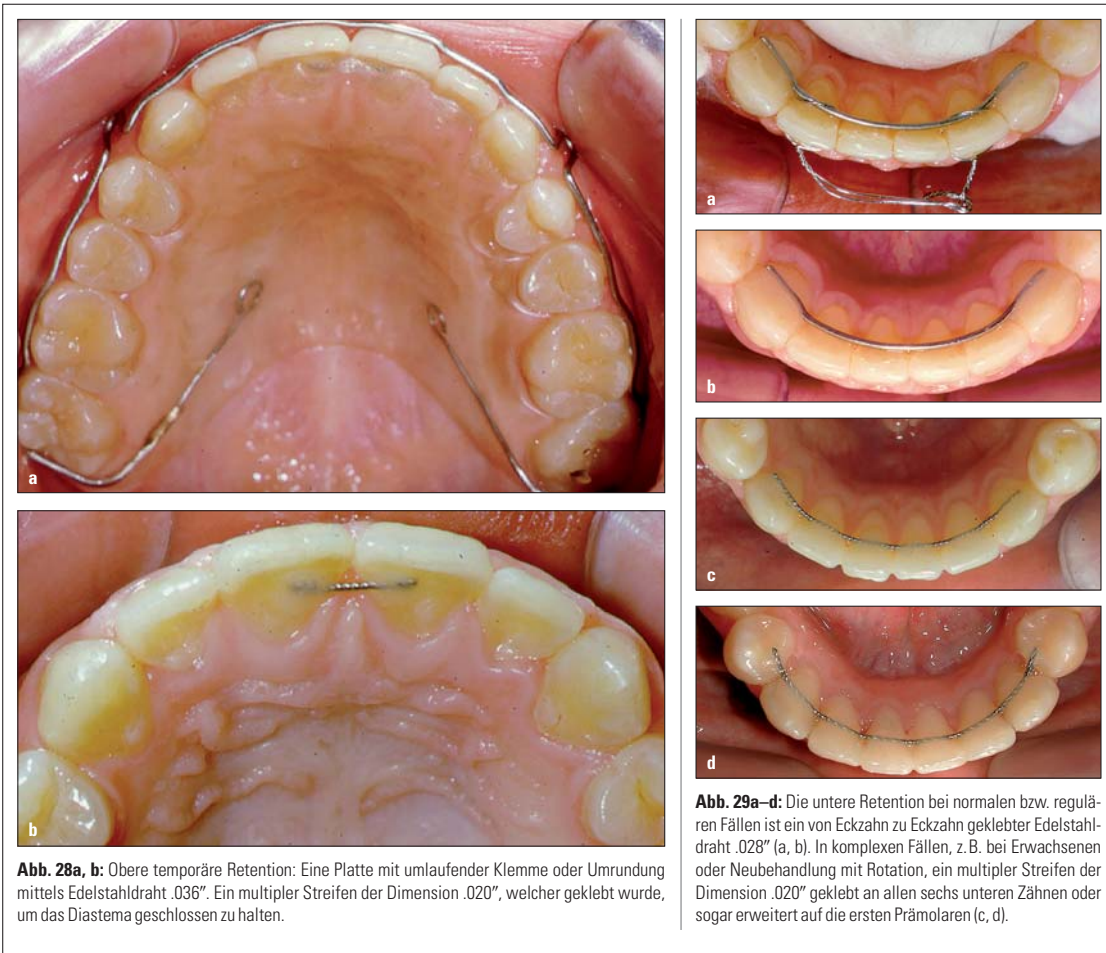
2. *Spiel zwischen Bogen und Slot,* was erforderlich ist, wenn Bögen entfernt und neu eingesetzt werden müssen.<sup>27</sup>

3. *Verringerung der Kraft.* Dies ist die Reduzierung der Kraft, die auftritt, wenn ein Bogen, der innerhalb seiner elastischen Grenzen deflektiert wird, wieder zu seiner ursprünglichen Form zurückkehrt. Es ist ein minimaler Kraftwert erforderlich, um eine Zahnbewegung zu erzielen. Die Kraft, die durch einen deflektierten Bogen für die Ausrichtung eines fehlerhaft positionierten Zahns produziert wird, sinkt mit der Be-

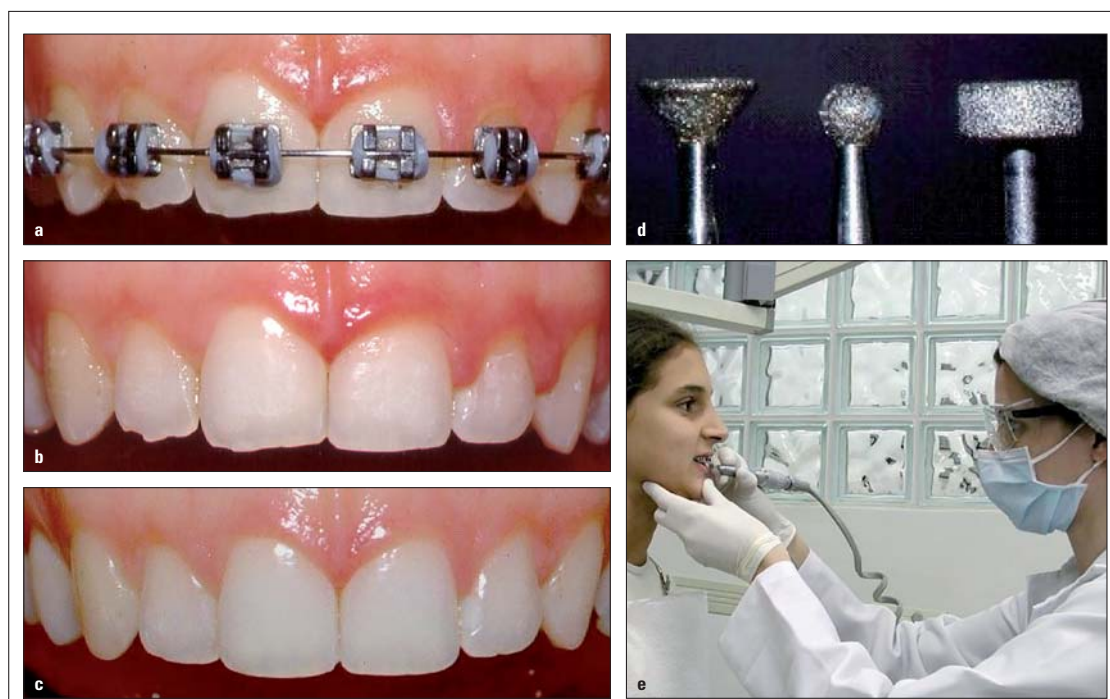

Abb. 26a-e: Inzisalkanten und Zwischenräume: Leicht konvex mit gut definierten Zwischenräumen (a-c). Um dieses Verfahren durchzuführen, müssen die folgenden Schritte befolgt werden: Beschreibung für den Patienten, Vermeidung von Überhitzung, niedrige Drehzahl, Verwendung eines Diamantbohrers (d), direkte Draufsicht (e), Polieren mit dünnen Scheiben (bei Frauen sind sie abgerundeter). Die Reihenfolge der Verfahren sollte wie folgt sein: zuerst die Frontalkanten und dann die Zahnzwischenräume.





**Abb. 28a, b:** Obere temporäre Retention: Eine Platte mit umlaufender Klemme oder Umrundung mittels Edelstahldraht .036". Ein multipler Streifen der Dimension .020", welcher geklebt wurde, um das Diastema geschlossen zu halten.

**Abb. 29a-d:** Die untere Retention bei normalen bzw. regulären Fällen ist ein von Eckzahn zu Eckzahn geklebter Edelstahldraht .028" (a, b). In komplexen Fällen, z. B. bei Erwachsenen oder Neubehandlung mit Rotation, ein multipler Streifen der Dimension .020" geklebt an allen sechs unteren Zähnen oder sogar erweitert auf die ersten Prämolaren (c, d).

wegung der Zahns und stoppt, bis der minimale Kraftwert erreicht ist. An diesem Punkt stoppt die Zahnbewegung, bevor der Bogen wieder vollständig in seine ursprüngliche Form zurückgekehrt ist. Der gerade Bogen wird niemals vollkommen gerade. Eine Verringerung der Kraft tritt in alle Richtungen der Zahnbewegung auf. Beim Nivellieren entspricht dies meist einer überhöhten Spee'schen Kurve.<sup>27</sup>

4. **Brackets weg vom Widerstandszentrum.** Brackets können zwangsläufig nicht am Widerstandszentrum eines Zahns positioniert werden. Somit er-

zeugt das Applizieren einer Kraft auf einen Zahn mittels Bogen auch zusätzliche Kräfte auf den Zahn.<sup>27</sup>

5. **Aktion und Reaktion.** Bei unnivellierten und nicht ausgerichteten Zähnen stellt eine extrudierende Kraft auf den Zahn gleichzeitig auch eine Neigungskraft an der lingualen Seite dar und für die anderen Zähne eine Druckkraft nach innen, sodass diese an der labialen Seite gekippt werden.

6. **Variationen der Zahnstruktur.** Variationen der Zahnstruktur wie beispielsweise unregelmäßige faciale Oberflächen, Kronen-Wurzel-Angulationen und

ungewöhnliche Kronenformen erfordern auch Variationen der Parameter für Tip, Torque, Rotation und Höhe, um so optimale Ergebnisse erzielen zu können.<sup>27,28</sup>

7. **Variationen in der OK-/UK-Beziehung.** Unterschiede in den vertikalen und antero-posterioren Kieferbeziehungen erfordern Variationen in Bezug auf die Positionen der Schneidezähne in Ober- und Unterkiefer.<sup>27</sup>

8. **Gewebeerholung und erforderliche Überkorrektur.**<sup>29</sup> Techniken wie Insignia™ oder SureSmile® können den Aufwand reduzieren, eliminieren jedoch nicht das Problem. Meiner Mei-

nung nach muss der Kieferorthopäde über eine grundlegende Ausbildung hinsichtlich des Biegens von Bögen verfügen und diese kleinen Details für jeden Patienten individuell umsetzen.

**KN Kann eine virtuelle Planung der Bracketpositionierung die Probleme in der Finishingphase einer kieferorthopädischen Behandlung reduzieren?**


Ja. Ich habe bereits die Verwendung von Daten aus den Set-up-generierten Gipsmodellen, die normalerweise als Teil der Planung einer kieferorthopädischen Behandlung angefertigt werden, vorgeschlagen, da diese wertvolle Informationen für die korrekte Positionierung der Apparatur liefern können. Dieses Verfahren hat sich als sehr fundiert erwiesen und wurde durch praktische Ergebnisse untermauert.<sup>30</sup> Dieses Set-up kann auch an digitalen Modellen vorgenommen werden.

Sie denken jetzt vielleicht, dass ich hier widersprüchlich auftrete, da dies Techniken wie SureSmile® ebenfalls tun und gebogene Bögen anbieten und außerdem eine umfassende Behandlung in der finalen Phase bereitstellen, um das kieferorthopädische Finishing zu verfeinern. Ich als Professor für Kieferorthopädie möchte hier jedoch hervorheben, dass ein gut ausgebildeter Kieferorthopäde diese Probleme selbst erkennen kann und muss und zusätzlich selbst über eine angemessene Ausbildung und angemessene Fähigkeiten verfügen muss, um je nach Patient entsprechende Änderungen an der Apparatur und Biegungen der Bögen vornehmen zu können, um so eine hochklassige Behandlung anzubieten.

Schlussfolgernd möchte ich festhalten, dass ein guter Kieferorthopäde für eine erfolgreiche kieferorthopädische Behandlung Folgendes berücksichtigen muss: Festlegung des Ziels (und diese Ziele müssen in den Sternen liegen und maximal ausfallen, selbst wenn dann nur die Hälfte des Ziels erreicht wird), Kenntnis der Grundlagen, Ausbildung, Weiterbildung,

Wiederholung und Implementierung des Plans. Wenn dies berücksichtigt wird, ist der Erfolg sicher.

Vielen Dank, Professor Axel Bumann, für diese Gelegenheit. **KN**



Literatur

**KN Kurzvita**

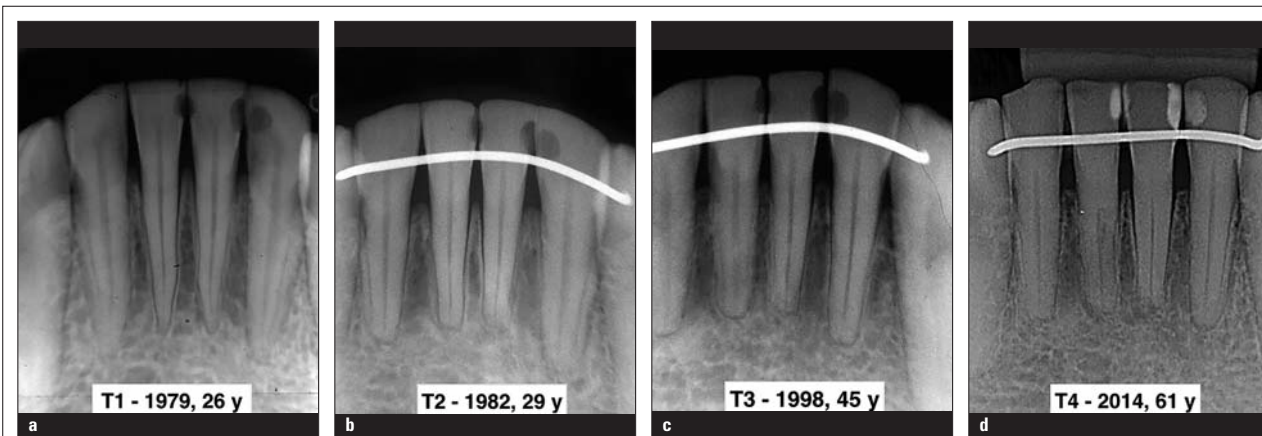


**José Nelson Mucha, DDS, MSD, PhD**  
[Autoreninfo]

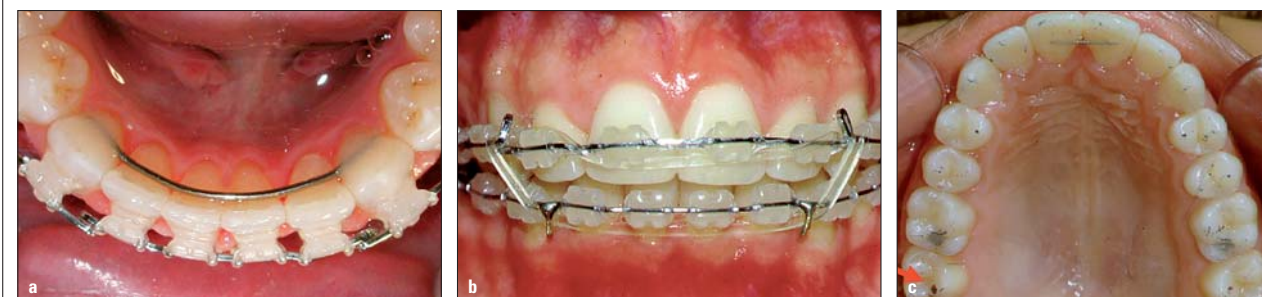

**KN Adresse**

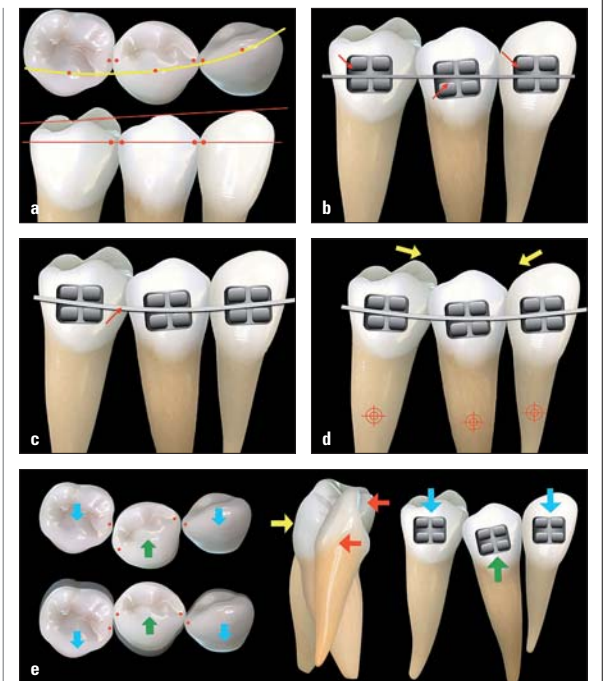
José Nelson Mucha, DDS, MSD, PhD  
Rua Visconde de Pirajá, 351 sala 814  
22410-003, Ipanema,  
Rio de Janeiro, RJ  
Brasilien  
nelsonmuch@wnetrij.com.br



**Abb. 30a-d:** Bei normaler Mundpflege kann ein im UK geklebter fixer Retainer viele Jahre genutzt werden, z. B. bei einem Fall, der 1978 bis 1980 behandelt wurde und mit einem von 3-3 im UK geklebten Retainer versorgt wurde, über einen Nachsorgezeitraum von 32 Jahren.



**Abb. 31a-c:** Vor dem Entfernen der Apparatur sind die folgenden Schritte erforderlich: Positionierung der unteren Retention einen Termin vor dem Entfernen der Apparatur (a). Verwendung von Gummizügen zur Einstellung der Okklusion. Wenn eine okklusale Anpassung im anterioren Bereich erforderlich ist, wird ein Gummizug in viereckiger Form an in den Bogen eingebrachten Haken verwendet (b). Okklusale Einstellung, Zahnreshaping, das aufgrund präorthodontischer Kontakte, fehlender Kontakte während der kieferorthopädischen Behandlung und genetischer Faktoren mit Änderung der anatomischen Form der Okklusion und Verhinderung von adäquaten okklusalen Kontakten erforderlich ist. Dies mit Kohlepapier prüfen und die ersten Kontaktpunkte entfernen (c).



**Abb. 32a-e:** Die Ziele bei Nivellierung und Alignment (a). Es gibt viele Gründe dafür, dass ein perfektes Kleben bei unnivellierten und rotierten Zähnen nicht ausreichend ist, z. B.: Spiel zwischen Bogen und Slot (b). Die Verringerung der Kraft ist die Reduzierung der Kraft, die auftritt, wenn ein Bogen, der innerhalb seiner elastischen Grenzen deflektiert wird, wieder zu seiner ursprünglichen Form zurückkehrt (c). Brackets weg vom Widerstandszentrum (d). Aktion und Reaktion. Bei unnivellierten, nicht ausgerichteten Zähnen stellt eine Druckkraft auf den Zahn nach außen gleichzeitig auch eine Neigungskraft an der lingualen Seite dar, und für die anderen Zähne eine Druckkraft nach innen, sodass diese zur labialen Seite gekippt werden (e).