Cury-Saramago, Adriana de Alcântara[1]
Vilella, Oswaldo de Vasconcellos[2]

[1]Aluna do Curso de Doutorado (Ortodontia) F.O. UFRJ, Rio de Janeiro Brasil
Student. PhD Course in Orthodontics (School of Dentistry - UFRJ), Rio de Janeiro - Brazil
[2]Professor Doutor do Departamento de Ortodontia da F.O. UFF, Niterói - Brasil
PhD, Department of Orthodontics, School of Dentistry - UFF, Niterói Brazil

Analisando o *set up*

Analising the set up

Submetido para publicação em 29/11/2004
Aceito para publicação em 03/04/2005
Submited for publication 29 November 2004
Accepeted for publication 30 April 2005

Endereço para correspondência:
Address for correspondence:
Adriana de Alcântara Cury-Saramago
Rua São Paulo, 30 / sl.214
Niterói (RJ)
24040-110, Brazil
orto@vm.uff.br

Resumo: Os autores propõem um modelo de ficha para a análise do *set up*. Discutem como este meio de diagnóstico pode ser útil na elaboração do planejamento ortodôntico e concluem que a avaliação do mesmo, através de dados colhidos em uma ficha própria, contribui para que se alcancem resultados mais satisfatórios ao final do tratamento.

Palavras-chave: diagnóstico, *set up*, planejamento ortodôntico.

Summary: *A standard file record for analysing the set up is proposed. The utility of this diagnostic tool for the establishment of the orthodontic treatment planning is discussed and, after its evaluation, based on a data obtained in a proper file, the authors conclude that it represents a contribution that may guide orthodontists to reach more satisfactory results at the end of the treatment.*

Key words: *diagnostic, set up, orthodontic planning.*

Introdução: O *set up* é uma técnica prática na qual os dentes dos modelos de estudo ortodôntico são removidos e recolocados em posições mais desejáveis, sendo denominado por Moyers[10] como montagem de diagnóstico / prognóstico.

No início da confecção do *set up* a linha média dentária deve ser marcada na base dos modelos superior e inferior com a ajuda de uma serra muito fina. Da mesma forma, os primeiros molares serão marcados com pequenos sulcos nas superfícies vestibulares das cúspides mésio-vestibulares dos quatro quadrantes. Esses sulcos deverão ser prolongados até as bases dos respectivos modelos. Todos os sulcos são preenchidos com cera azul, para que se tornem mais visíveis. Através destas marcas pode-se avaliar o que ocorreu com os molares após a montagem de diagnóstico. Outro registro importante é o da posição do incisivo inferior mais projetado, o que pode ser feito com a ajuda de um papel cartão recortado até encostar-se à base e na face vestibular do incisivo inferior mais projetado, ou de um fio de latão, para que mais tarde os incisivos inferiores possam ser montados de acordo com as especificações do plano de tratamento[22].

A remoção dos dentes do modelo pode ser realizada com o auxílio de uma broca esférica e de uma serra. A montagem inicia-se pelos incisivos inferiores, seguindo-se os caninos, observando-se a distância inter-caninos original. Segue-se a montagem dos pré-molares e a dos molares, observando-se agora a distância inter-molares original. Os dentes com extração planejada devem ser eliminados. Os dentes do arco superior são montados sobre os dentes inferiores, com a melhor intercuspidação possível. A cera n. 7 deverá ser adicionada para fixar os dentes nas posições definitivas[22].

O *set up* é um dos últimos meios de diagnóstico a ser realizado, pois sua confecção depende de informações obtidas a partir do exame clínico e da análise dos modelos, radiografias e fotografias intra e extra-orais. Entende-se que o *set up* seja confeccionado para o caso de pacientes com a dentição permanente completa, salvo raras exceções, quando se pode requerer a utilização de dentes esculpidos em gesso ou obtidos de outros modelos[7,8].

Não é somente um meio ou ensaio de diagnóstico, mas um guia laboratorial de ajuda para o planejamento de casos. Durante a sua confecção é possível observar detalhes adicionais que poderiam passar despercebidos. Com o objetivo de conseguir um melhor aproveitamento das informações fornecidas pelo *set up*, os autores propõem um modelo de ficha (Figura 1) na qual tais dados possam ser transcritos e analisados, auxiliando o ortodontista na obtenção do diagnóstico e do prognóstico dos tratamentos, incluindo os mais complexos.

Descrição da ficha para análise do *set up*

1. Recolocação dos incisivos inferiores: A posição que os incisivos irão assumir ao final do tratamento

Introduction: *The set up is a practical technique in which the teeth of the extra orthodontic dental casts are cut, separated and repositioned as desired, being described by Moyers[10] as assembly diagnosis / prognostic.*

At the beginning of the set up construction, the dental midline shall be marked on the upper and lower cast bases with the aid of a very thin saw. In the same way, the first molars will also be marked with small furrows on the buccal surfaces of the mesiobuccal cusps of the four quadrants. These furrows will be extended to the bases of the respective cast models. All the furrows will be filled with blue wax, with the objective to make them more visible. By analysing these marks the orthodontist can evaluate what happens to the molars after the diagnostic set up. Another important record is the position of the most protruded lower incisor, which can be done with the aid of cardboard cut in order to be adapted to the base and on the labial surface of the most protruded lower incisor or a banded brass wire, in order to allow the reposition of the lower incisors following the specifications of the treatment plan[22].

Teeth removal from the cast model may be done with a spherical burr and a saw. The teeth reposition begins with the lower incisors, followed by the cuspids, observing the initial intercuspids width. Following that, the pre-molars and molars shall be repositioned, now observing the initial intermolars width. Teeth planned for extraction, shall be eliminated. The upper arch teeth will be repositioned over the lower teeth, with the best interdigitation that can be obtained. N. 7 wax shall be addicted to fix the teeth in their definitive positions.

The set up is one of the last steps of a comprehensive diagnosis, because it's construction depends on the database derived from the clinical examination and evaluation of diagnostic records, including dental casts, radiographs, and intra and extra-oral photographs. The diagnostic wax set ups are made for patients in the phase of permanent dentition, except when the use of teeth can be requested sculpted in plaster or obtained from other dental casts[7,8].

It is not only a stage of the diagnostic evaluation, but also a laboratorial aid for treatment planning. During its construction, it is possible to observe additional details that were unnoticed.

With the aim of getting a better use of the information supplied by the set up, a standard file record was proposed (Figure 1), allowing the transcription and the analysis of such information, aiding the orthodontist to obtain the diagnosis and the prognostic of the treatments, including the most complex.

Description of the file record for the set up analysis

1. Relocation of the lower incisors: *The position that the incisor teeth will assume at the end of the treatment is intimately related with the obtaining of a satisfactory occlusion and a harmonious profile.*

está intimamente relacionada com a obtenção de uma oclusão satisfatória e um perfil harmonioso[26]. O reposicionamento dos dentes deve ser iniciado na região ântero-inferior, do lado oposto ao desvio da linha média - caso exista - ou do lado oposto àquele de menor intercuspidação dentária. O incisivo central é montado a partir do perfil da região anterior do modelo inferior, com a ajuda do papel milimetrado, conforme a previsão da análise cefalométrica e do nivelamento da Curva de Spee (Figura 2). As inclinações axiais mésio-distais e vestíbulo-linguais, o posicionamento no sentido vertical e a coincidência das linhas médias dentárias devem ser alcançados.
Registrar na ficha a quantidade de movimentação para lingual (retração) ou para labial (protrusão) dos incisivos inferiores, assim como as possíveis mudanças verticais (intrusão ou extrusão), ou ainda a manutenção de suas posições, conforme o caso.

2. Alinhamento: Para que se obtenha sucesso no tratamento ortodôntico é necessário posicionar os elementos dentários em suas inclinações axiais corretas[27] (Figura 3), pois a estabilidade requer que todos os dentes, e não somente os incisivos, sejam posicionados sobre seus ossos basais[11,12,19].
O valor da discrepância de modelo antecipa o grau de dificuldade do alinhamento e é um fator que pode indicar a necessidade de exodontias. A montagem deve ser iniciada por um dos hemiarcos da arcada inferior e, em seguida, passa-se para o hemiarco superior antagonista.
Na ficha ora proposta devem ser anotados os elementos dentários que sofreram correções, com relação às giroversões, ao posicionamento individual e ao torque.

3. Forma do arco: De acordo com Triviño e Vilella[25], a população brasileira apresenta seis diferentes formas de arco, a saber: alongada, achatada, quadrada, ogival, arredondada e catenária. A forma do arco inferior deve ser selecionada e registrada na ficha. Os arcos dentários do modelo do *set up* devem ser coordenados de acordo com a forma do arco inferior[3,8,25]. Pode ser usado um fio de latão para contornar a forma do arco, utilizando-o como um guia para a montagem dos dentes de ambos os arcos, ou ainda optar-se pela carta impressa em folha de acetato com o desenho da forma do arco inferior.
A linha média esquelética superior é uma referência que pode ser determinada através da projeção da rafe palatina sobre a região anterior da base do modelo superior[13] (Figura 4). Os prolongamentos das linhas médias dentárias também devem ser registrados e preenchidos com cera no par de modelos para o *set up*, com o auxílio da placa de Schmutt[3]. A relação inicial e a quantidade e direção de movimento dentário requeridos para a coincidência entre as linhas médias

The repositioning of the teeth in the set up shall be initiated in the forward area of the lower arch, on the opposite side to the deviation of the midline - if it exists - or on the opposite side that presents worse dental occlusion. The lower central incisor shall be put in position in the forward area of the profile of the lower cast with the aid of millimeter paper, according to the information given by the cephalometric analysis and the leveling of the Spee Curve (Figure 2). Characteristics like axial mesiodistal and buccolingual (palatal) inclinations, the positioning in the vertical plane and the coincidence of the dental midlines should be found.
It should be registered in the file record the amount of lingual (retraction) or for labial (protrusion) displacement of the lower incisors, as well as the possible vertical changes (intrusion or extrusion), or still the preservation of their positions, according to the case.

2. Alignment: *It is necessary to position the dental elements in their correct axial inclinations[27] (Figure 3), because the stability of the orthodontic treatment requires that all teeth, and not only the incisors, be positioned on their basal bones [11,12,19].*
The analysis to calculate the space present in the lower dental arch may advance the degree of difficulty of the alignment which is a factor that may indicate the need for extractions. The assembly should be initiated on one side of the lower arch and, soon afterwards, it may be done in the upper antagonistic hemi-arch.
The next step is to log the dental elements that end up in the correct position with respect to the rotations, the individual positioning and the axial inclinations.

3. Arch form: *In accordance with Triviño and Vilella [25], the Brazilian population presents six different arch forms: elongated, squared, flattened, ogival, rounded and catenary. The lower dental arch form shall be selected and registered in the record note. Both dental arches of the set up casts should be coordinated in agreement with the form of the lower arch [3,8,25]. A brass thread can be used to outline the form of the lower arch and may be used as a guide for the assembly of the teeth of* both *arches or to choose a dental arch form printed in a proper acetate paper.*
The maxillary midline is a reference that may be determined by the midpalatal raphe projection in the forward area of the maxillary model cast base[13] (Figure 4). In the pair of casts for the set up, the prolongation of the dental midlines shall be also registered and filled out with wax, with the aid of the Schmutt [3] transparent ruled grid. The initial relationship and the amount and direction of dental movement requested to promote the coincidence between the dental and the skeletal midlines are part of the completion of the file record.
The new relationship of the first molar teeth in the set

dentárias e esqueléticas fazem parte do preenchimento da ficha.

Preencher também a relação dos primeiros molares homólogos reposicionados no *set up*, nos sentidos ântero-posterior e transverso. No caso da impossibilidade de obter simetria, descrever, em milímetros, a quantidade de assimetria detectada. Também anotar os valores das distâncias intercaninos e intermolares iniciais e as obtidas ao final do *set up*. O ideal é que estas distâncias sejam mantidas. Entretanto, nos tratamentos com exodontias em ambos os arcos, nos casos em que o paciente é submetido à expansão ou à disjunção na maxila[6,18], e ainda nos casos de classe II, 2ª divisão[14], é previsível e aceitável modificá-las.

Vários autores afirmaram que se as distâncias transversas compreendidas entre os caninos inferiores e entre os primeiros molares inferiores forem aumentadas durante o tratamento ortodôntico, tendem a diminuir no período pós-tratamento, podendo causar apinhamento dentário[6,1517,18,20,21].

4. Nivelamento: O nivelamento da Curva de Spee é um dos objetivos do tratamento ortodôntico, pois uma melhor intercuspidação é alcançada quando essa curva está praticamente ausente[1].

Segundo Strang[21], em uma Curva de Spee acentuada ocorre a extrusão dos dentes anteriores, a intrusão dos pré-molares e a inclinação mesial acentuada dos molares inferiores. De acordo com o autor, os segundos molares inferiores são os dentes mais importantes para a correção dos arcos, enquanto Turner[24] admite ser pequena a influência da movimentação do segundo molar inferior, considerando a área entre o primeiro molar e o canino determinante para o sucesso do nivelamento.

A sobremordida exagerada está diretamente relacionada à profundidade da Curva de Spee[16,21] e existe um significativo correlacionamento entre o aumento no comprimento do arco e o seu nivelamento[14].

A etiologia da sobremordida profunda é importante para a seleção do tipo de tratamento a ser aplicado: extrusão dos dentes posteriores, intrusão dos dentes anteriores ou combinação de ambos[4], ou ainda a extrusão dos pré-molares[16].

Durante a montagem dos dentes é possível perceber, através da necessidade ou não de desgastes adicionais na região apical dos dentes de gesso, a necessidade de intrusão, manutenção ou extrusão dos dentes posteriores, permitindo o nivelamento das cristas marginais desses dentes.

Os estudos sobre o comprimento das coroas dentárias demonstram que a diversidade anatômica atua como causa para o surgimento de degraus proximais e o objetivo de nivelar os dentes pelas cristas marginais é um excelente referencial para evitar esses degraus[1,19,23].

up shall also be described, both in the anteroposterior and in the transverse planes. If the symmetry cannot be obtained, the amount of the detected asymmetry shall be determined and registered in the file record. The initial values of the intercuspids and intermolar widths shall also be recorded, as well as the same distances obtained at the end of the set up. The preservation of these distances is ideal. When teeth are removed in both arches and when the patient is submitted to lateral maxillary expansion or disjunction of the midpalatal suture, it is advisable and acceptable to modify this distance [6,18], as well as for cases of class II division 2 malocclusions [14].

Several authors confirmed that if the known transverse distances between the lower cuspids and between the first lower molars were increased during the orthodontic treatment, they tend to decrease following the therapy, which may cause crowding in the forward region of the dental arch [6,1517,18,20,21].

4. Leveling: *The leveling of the Spee Curve is one of the objectives of the orthodontic treatment, because a better occlusion is reached when this curve is practically nonexistent[1].*

According to Strang [21], an accentuated Spee Curve is reached by extrusion of the forward teeth, intrusion of the premolars, and accentuated mesial tipping of the lower molars. In agreement with this author, the lower second molars are the most important teeth for the leveling of the arches, while Turner [24] admits that the influence of the movement of the lower second molar is small, considering that the area between the first molar and the cuspid is determinant for the success of the lower arch leveling.

The deep overbite is directly related to the depth of the Spee Curve [16,21] and there is a high interdependence between the possible increase in the length of the arch and its leveling [14].

The etiology of the deep overbite is important for the triage of the treatment to be applied: extrusion of the rear teeth, intrusion of the forward teeth or a combination of both[4], or also the extrusion of the premolars[16].

During the assembly of the teeth it is possible to notice, through the need or lack of, additional wear and tear in the apical area of the plaster teeth, the intrusion, maintenance or extrusion need of the rear teeth, allowing the leveling of the marginal crests of these teeth.

The studies on dental crown length demonstrate that anatomical diversity acts as cause for the appearance of proximal steps and the objective of leveling the teeth for the marginal crests is an excellent guide to avoid these steps [1,19,23].

Another possibility offered during the assembly diagnostic / prognostic, is the selection of the exact area for the placement of the orthodontic accessories [23]. The transparent Schmutt ruled grid shall factor in the incisor borders and tips of the cusp

Outra possibilidade oferecida durante a montagem de diagnóstico / prognóstico, é a escolha do acerto exato da colocação de acessórios ortodônticos[23]. A placa de Schmutt transparente deve tocar as bordas dos incisivos e as pontas das cúspides dos demais dentes inferiores.

5. Intercuspidação: O grau de intercuspidação alcançado no *set up* deve ser cuidadosamente registrado. A existência de espaços entre os dentes superiores e inferiores ocluídos deve ser anotada (Figura 5), pois ao final do tratamento ortodôntico poderá haver necessidade de realizar um ajuste oclusal[5].
A dificuldade em relacionar dentes adjacentes e antagonistas também deve ser descrita, pois provavelmente haverá esta dificuldade durante o tratamento.

6. Relação de molares e caninos: Strang[20] afirmou que toda maloclusão representa uma dentição sob a influência e estabilização de forças musculares equilibradas e que esse equilíbrio é inerente ao indivíduo e não pode ser alterado. Os elementos chave para a determinação da posição dos demais dentes, mantendo as foças musculares em harmonia, são os caninos e os primeiros molares inferiores.
O sulco de orientação feito por uma serra e preenchido com cera azul registra a inclinação axial mésio-distal dos primeiros molares inferiores e superiores na coroa destes dentes e nas respectivas bases dos modelos. Os sulcos de orientação localizados no centro das cúspides mésio-vestibulares dos primeiros molares superiores e nos sulcos ocluso-vestibulares dos inferiores referenciam a chave de oclusão de Angle. Descrever na ficha a classificação inicial da maloclusão (Angle) e a obtida após a realização do *set up*.
As relações entre os caninos superiores e inferiores também devem ser registradas, tanto a inicial quanto a obtida após a confecção do *set up*.

7. Extrações: Pode-se considerar a análise cefalométrica e a previsão de posicionamento e angulação incisal com a montagem de diagnóstico como um auxílio na seleção de dentes a serem extraídos[10]. Somando-se a discrepância cefalométrica com a discrepância de modelo determina-se a discrepância total, que permite avaliar a necessidade de exodontia e o grau de ancoragem recomendado para o tratamento[26].
Quando as exodontias são consideradas como parte do tratamento, a montagem de diagnóstico demonstrará a quantidade de espaço criado por elas e os movimentos necessários para o seu fechamento[10].
Quando são realizadas exodontias dos primeiros pré-molares, com bons procedimentos de tratamento e controle de ancoragem podem-se aproveitar dois terços

of the lower teeth.

5. Interdigitation: *The interdigitation degree obtained with the set up shall be carefully registered. The existence of spaces between the occluded upper and lower teeth shall be written down (Figure 5), since at the end of the orthodontic treatment an occlusal adjustment may be necessary[5].*
The difficulty in relating adjacent and antagonistic teeth shall also be described, as there will probably be this type of difficulty during the orthodontic treatment.

6. Molars and cuspids relationship: *Strang[20] confirmed that every malocclusion represents a teething under the influence and stabilization of balanced muscular forces and that this balance is inherent to the individual and it cannot be altered. The lower cuspids and the first lower molars are the key elements for the determination of the position of the other teeth, maintaining the muscular forces in harmony.*
The orientation furrow obtained by using a saw, filled out with blue wax, registers the mesiodistal axial inclination of the lower and upper first molars, in their crowns and in the cast model bases. The orientation furrows placed on the center of the first upper molars mesiobuccal cusps and on the occlusolabial furrows of the lower molars represent the Angle's occlusion key. It shall be described in the record note the initial Angle's classification for the case and that obtained after the accomplishment of the setup.
The relationship between the upper and lower cuspids, the initial and that obtained after the assembly set up, shall also be registered.

7. Extractions: *The cephalometric analysis, the forecast positioning and incisal angulation obtained with the diagnosis assembly may be considered as an aid to the selection of the teeth that shall be extracted[10]. The entire discrepancy can be determined by adding the cephalometric discrepancy with the cast model discrepancy, which allows evaluating the need for extractions and the degree of anchorage recommended for the treatment[26].*
When teeth extractions are considered part of the treatment, the assembly diagnosis will demonstrate the amount of space created by them and the necessary amount of teeth movement to reach the space closure[10].
By the extractions of both lower first premolars, with good treatment procedures and anchorage control, the orthodontist can take advantage of 2/3 of the space allowed. When second premolars extractions are accomplished, it may be considered that the mesial movement of the first lower molars will take approximately half of the space obtained by the extractions[9].

do espaço conseguido. Quando são realizadas exodontias dos segundos pré-molares, pode-se considerar que a movimentação para mesial dos primeiros molares inferiores ocupará aproximadamente a metade do espaço obtido com as extrações[9].
Devem ser anotados na ficha os elementos dentários a serem extraídos para a realização do tratamento ortodôntico. Em caso de dúvidas, pode-se testar diferentes combinações de exodontias no *set up* e decidir por aquelas que preencham mais adequadamente os requisitos para a obtenção de resultados mais satisfatórios.

8. Ancoragem: Ancoragem pode ser definida como sendo um meio suficientemente seguro para resistir ao movimento, sob aplicação de uma força[2,19,21].
Através da modificação entre as marcas dos sulcos nas superfícies vestibulares das cúspides mésio-vestibulares dos primeiros molares permanentes, dos quatro quadrantes, e os seus respectivos prolongamentos até as bases dos modelos, pode-se avaliar o que ocorreu com os molares após a montagem do *set up.* Isto será importante no planejamento do grau de ancoragem que será necessário para o caso (Figura 6).
A perda de parte de espaço obtido com as exodontias pode estar relacionada à insuficiência da ancoragem oferecida pelos dentes[2,19,21]. Portanto, a perda de ancoragem ou movimento para distal necessários para a execução do tratamento devem ser cuidadosamente anotados na ficha.

9.Finalização cosmética: As modificações anatômicas planejadas, tais como os desgastes proximais ou *strippings*, os ajustes oclusais e as restaurações dentárias devem ser executadas[28,29] e descritas na ficha de análise do *set up*, incluindo a localização (superfície do dente), a quantidade (em milímetros) e o tipo de alteração morfológica executada (desgaste ou restauração). A dificuldade em se obter um *overjet* adequado pode ser devido ao aumento de volume das cristas marginais dos incisivos superiores, requerendo ajuste mecânico com brocas e descrição na ficha.
Desta maneira o profissional tem mais um subsídio para escolher a época oportuna para a realização de cada procedimento (antes, durante ou após o tratamento ortodôntico)[3].

10. Observações adicionais: Neste espaço devem ser inseridas todas as informações relevantes que não constem dos demais itens da ficha de análise do *set up.*

Discussão: O preenchimento da ficha de análise do *set up* é importante porque muitos detalhes percebidos durante a confecção do *set up* poderiam ser relegados posteriormente. Pode-se concordar com

It shall be logged in the file record the dental elements that should be extracted for the accomplishment of the orthodontic treatment. Different combinations of teeth extractions may be tested in the setup if there are uncertainties, in order to decide which are best to meet the requirements to obtain more satisfactory results.

8. Anchorage: *Anchorage can be defined as a sufficiently safe mechanism of resistance to movement, under the application of a force* [2,19,21].
By the modification of the marks of the furrows in the buccal surfaces of the mesiobuccal cusps of the first permanent molars in the four quadrants and their respective prolongations until the bases of the casts, it can be evaluated what happens with the molars after the assembly of the setup. This will be important to plan the degree of anchorage that will be necessary for the case (Figure 6).
The loss of part of the space obtained by the extractions can be related to the inadequacy of the anchorage offered by teeth[2,19,21]. *Therefore, the anchorage loss or the necessary distal movement to the treatment execution shall be carefully registered in the file record.*

9. Cosmetic finalization: *The planned anatomical modifications, such as the stripping, the occlusal adjustments and the dental restorations shall be done* [28,29] *and described in the record note of the set up analysis, including the location (surface of the tooth), the amount (in millimeters) and the type of executed morphologic alteration (it consumes or restoration). The difficulty in obtaining an appropriate overjet may be due to the increase of volume of the marginal crests of the upper incisors, and may require mechanic adjustment with drills and shall be described in the file record.*
So, the professional has one more support means to choose the opportune time for the accomplishment of each procedure (before, during or after the orthodontic treatment) [3].

10. Additional observations: *All the relevant information shall be inserted included in this space, since they are not among the other items of the file record of the set up analysis.*

Discussion: *Completion the file record of the set up analysis is important because many details noticed during the assembly of the set up may be forgotten later. In accordance with several authors* [3,7,10], *who affirmed that the disposition of the teeth in an extra group of initial casts - the diagnosis cast or set up - gives to all the orthodontists the opportunity to visualize the occlusal relationships that will probably exist after the orthodontic treatment. It also makes*

vários autores[3,7,10] que afirmaram que a disposição dos dentes num conjunto extra de modelos iniciais - o modelo de diagnóstico ou *set up* - fornece a todos os clínicos a oportunidade de visualizar as relações oclusais que provavelmente existirão após o tratamento ortodôntico. Também possibilita comparações entre as diferentes soluções possíveis para a correção de maloclusões.

Entretanto, de forma geral, a análise do *set up* costuma ser resumida à observação da obtenção das distâncias transversas intercaninos e intermolares inferiores; à forma inicial dos arcos e após a confecção do *set up*; à visualização das mudanças requeridas para a recolocação de incisivos inferiores; à utilização como guia para a decisão de extrair ou não elementos dentários; ao auxílio para a seleção dos dentes que devem ser extraídos e à possibilidade de se finalizar o tratamento com boa intercuspidação e com relações normais entre os incisivos superiores e inferiores[3]. As demais modificações dos registros visuais realizadas no par de modelos deixam de ser, em muitos casos, devidamente observadas.

Através da ficha ora proposta, características próprias da olcusão do paciente são descritas e comparadas com as obtidas ao final do ensaio. Deste modo, são oferecidas descrições importantes sobre a posição desejada para os incisivos inferiores, as fases de alinhamento e nivelamento, a movimentação dos dentes posteriores e a finalização cosmética. Essas informações permitem o enriquecimento dos procedimentos a serem descritos nos passos do plano de tratamento, incluindo também a época oportuna para a interação do tratamento ortodôntico com outras especialidades, caso necessário.

Além dos benefícios anteriormente citados, com o uso do *set up* como guia para a individualização das alturas das cristas marginais dos dentes, a montagem do aparelho ortodôntico pode ser previamente estabelecida, possibilitando a detecção dos sítios que resultariam em degraus proximais, conforme foi relatado por Tenório-Neves e Mucha[23]. Através desse procedimento técnico, torna-se possível abandonar a estimativa como prática diária da ortodontia[23].

Conclusão:

Tomando-se por base o que foi discutido neste artigo, é válido concluir que através do preenchimento da ficha ora proposta o aproveitamento das informações comumente obtidas com a confecção do *set up* pode ser ampliado de uma maneira valiosa, no que diz respeito à montagem dos acessórios ortodônticos, ao planejamento total do tratamento e, em especial, aos detalhes da fase de finalização.

possible comparisons between the different possible solutions for malocclusion correction.

However, in a general, the set up analysis trends to summarize the observation of obtaining the transverse mandibular intercuspids and intermolars widths; to compare the initial arch form with that obtained after the set up assembly; to visualize the requested changes to the relocation of the lower incisors; to use it as guide to decide teeth extraction; to aid the selection of the teeth that should be extracted and to show if the treatment can be concluded with good occlusion and with normal relationships between the upper and lower incisors[3]. In many cases, other modifications of visual registrations accomplished in the setup are not properly observed.

Through the proposed file record, individual characteristics of the patient's occlusion are described and compared with those obtained at the end of the treatment. So, important descriptions about the lower incisors wanted position, the alignment and the leveling phases, the posterior teeth movement and cosmetic finalization are offered, allowing the enrichment of the procedures to be described in the steps of the treatment planning, also including the opportune time for the interaction of the orthodontic treatment with other specialties, if necessary.

Further to the benefits previously mentioned, by the utilization of the setup as a guide for leveling the marginal crests of the teeth, the assembly of the orthodontic appliance may be previously established, making it possible to detect the areas in which it would result in further steps, as related by Tenório-Neves and Mucha[23]. Through this technical procedure, it becomes possible to abandon the educated guess as an orthodontic daily practice[23].

Conclusion:

Through the completion of the proposed file record, the use of the information commonly obtained with the set up assembly can be enlarged in a valuable way, concerning to the assembly of the orthodontic accessories, to the total treatment planning and, especially, to the details of the finalization phase.

ANÁLISE DO *SET UP*

1. Recolocação dos incisivos inferiores

1.1 Retração:_____ Projeção:_____ Manutenção _____ _____

2. Alinhamento

2.1 Correção das giroversões: _____

2.2 Posições dentárias individuais: _____

2.3 Torques: _____

3. Forma do arco

3.1 Linha média superior: _____

3.2 Linha média inferior: _____

3.3 Forma do arco Inferior_____ superior_____

3.4 Simetria do arco superior: _____

3.5 Simetria do arco inferior: _____

3.6 Distância $\overline{3}$ a $\overline{3}$:

Superior: Inicial:_____ Final: _____ _____

Inferior: Inicial:_____ Final: _____ _____

3.7 Distância $\overline{6}$ a $\overline{6}$:

Superior: Inicial:_____ Final: _____ _____

Inferior: Inicial:_____ Final: _____ _____

4. Nivelamento

4.1 Curva de Spee: _____

4.2 Sobremordida: _____

4.3 Intrusão: _____

4.4 Extrusão: _____

4.5 Nivelamento das cristas marginais: _____

5. Intercuspidação _____

6. Relação de molares e caninos

Inicial: Direita:_____ Esquerda:_____ _____

Final: Direita:_____ Esquerda:_____ _____

7. Extrações _____

8. Ancoragem

8.1 Perda de ancoragem

Superior: Direito: _____ esquerdo: _____ _____

Inferior: Direito: _____ esquerdo: _____ _____

8.2 Movimento para distal

Superior: Direito: _____ esquerdo: _____ _____

Inferior: Direito: _____ esquerdo: _____ _____

9. Finalização cosmética

9.1 Stripping:

De $\overline{3}$ a $\overline{3}$: Superior:_____ Inferior:_____ _____

De $\overline{6}$ a $\overline{6}$: Superior:_____ Inferior:_____ _____

9.2 Correção de tamanho e forma dos dentes: _____

9.3 Ajuste oclusal: _____

9.4 Desgastes das bordas incisais: _____

10. Observações adicionais _____

_____

Figura 1. Ficha apresentada para análise do *set up*.

SET UP ANALYSIS

1. Relocation of the lower incisors

1.1 Retraction:_____ Protrusion:_____ Maintenance _____ _____

2. Alignment

2.1 Rotation corrections: _____

2.2 Individual teeth positions: _____

2.3 Torques: _____

3. Forma do arco

3.1 Upper midline: _____

3.2 Lower midline: _____

3.3 Arch form: Lower _____ Upper_____

3.4 Upper arch symmetry _____

3.5 Lower arch symmerty _____

3.6 Distance $\overline{3}$ to $\overline{3}$:

Upper: Initial:_____ Final: _____ _____

Lower: Initial:_____ Final: _____ _____

3.7 Distance $\overline{6}$ to $\overline{6}$:

Upper: Initial:_____ Final: _____ _____

Lower: Initial:_____ Final: _____ _____

4. Leveling

4.1 Spee Curve: _____

4.2 Overbite: _____

4.3 Intrusion: _____

4.4 Extrusion: _____

4.5 Marginal crests leveling: _____

5. Interdigitation _____

6. Molars and cusps relationship

Initial: Right:_____ Left:_____ _____

Final: Right:_____ Left:_____ _____

7. Extractions _____

8. Anchorage

8.1 Anchorage loss

Upper: Right: _____ Left: _____ _____

Lower: Right: _____ Left: _____ _____

8.2 Distal movement

Upper: Right: _____ Left: _____ _____

Lower: Right: _____ Left: _____ _____

9. Cosmetic finalization

9.1 Stripping:

From $\overline{3}$ to $\overline{3}$: Upper:_____ Lower:_____ _____

From $\overline{6}$ to $\overline{6}$: Upper:_____ Lower:_____ _____

9.2 Size correction and teeth form: _____

9.3 Occlusal adjustment: _____

9.4 Incisal borders wear and tear: _____

10. Additional observations _____

_____

Figure 1. File record for the set up analysis.

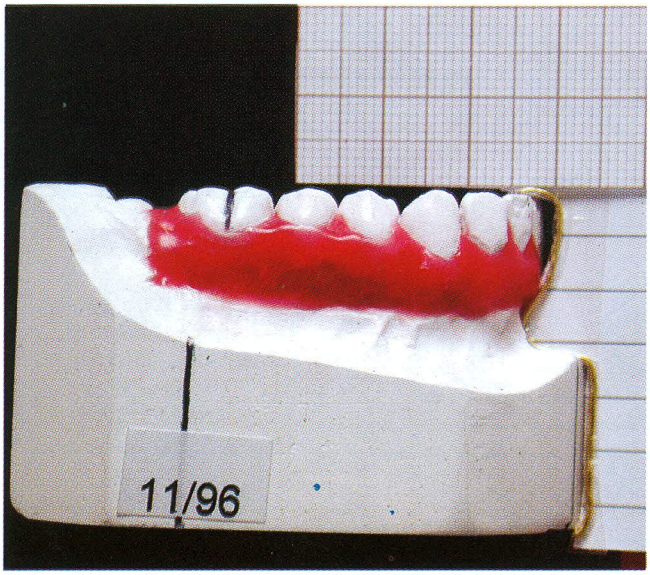

Figura 2. Montagem dos dentes ântero-inferiores no modelo do *set up*. A nova posição dos incisivos centrais inferiores, determinada pela análise cefalométrica, pode ser ajustada com a ajuda do papel milimetrado.

Figure 2. Assembly of the lower front teeth in the set-up model. The new position of the central incisors as determined by cephalometric analysis may be adjusted with the aid of millimeter paper.

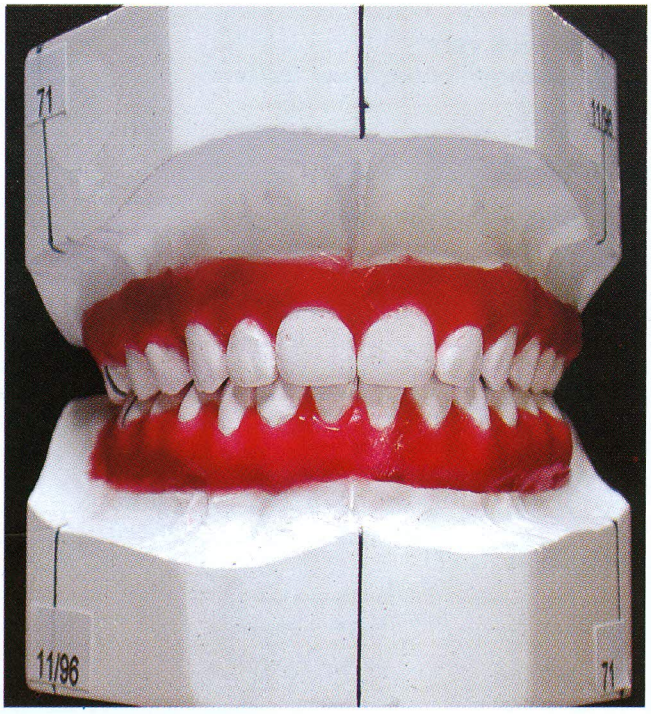

Figura 4. Avaliação das linhas médias. Observar se as linhas médias dentárias coincidem com as linhas médias esqueléticas.

Figure 4. Evaluation of the midlines. Observe if the dental midlines coincide with the skeletal midlines.

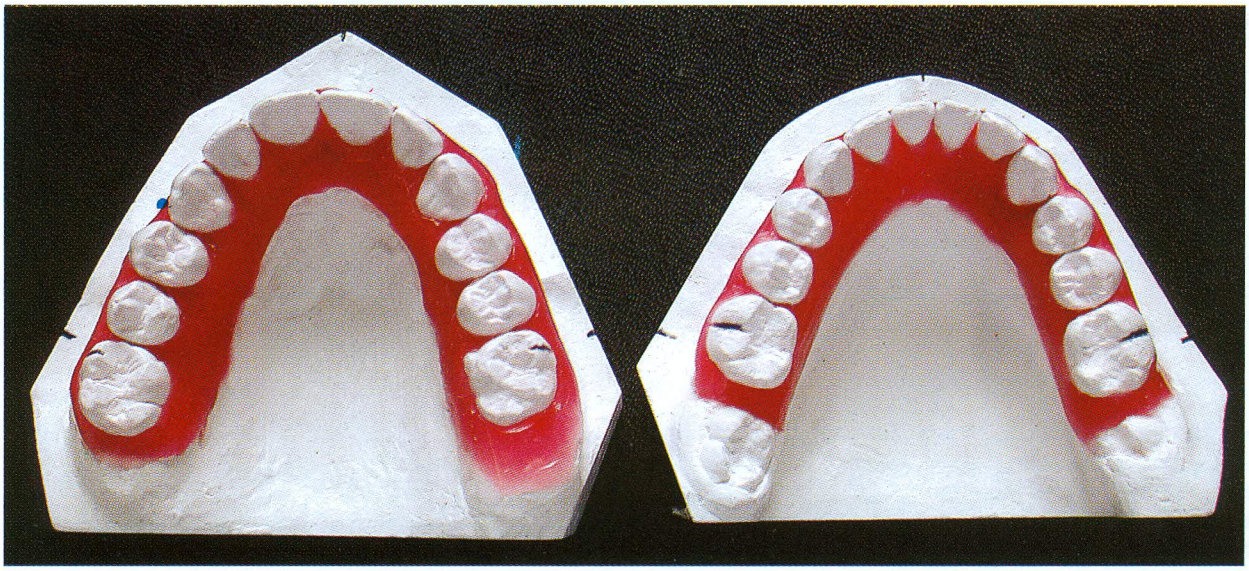

Figura 3. Montagem dos dentes no modelo do *set up*. É importante verificar se existe bom alinhamento e se as inclinações axiais estão corretas.

Figure 3. Assembly of the teeth in the set up model. It is important to verify if good alignment exists and if the axial inclinations are correct.

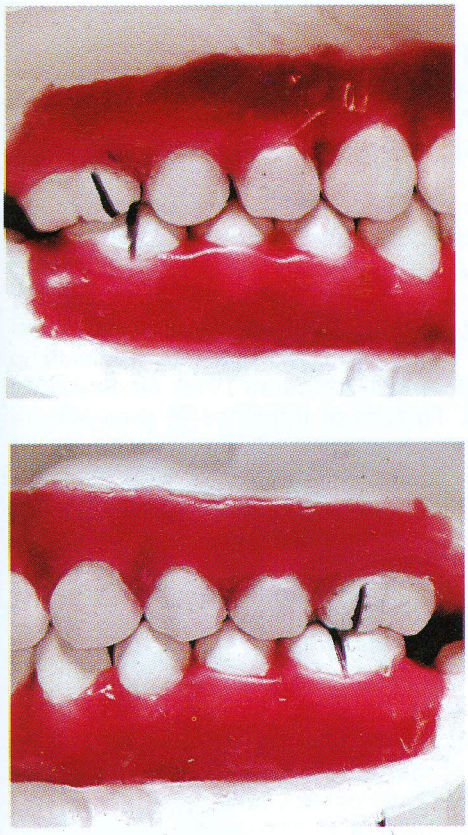

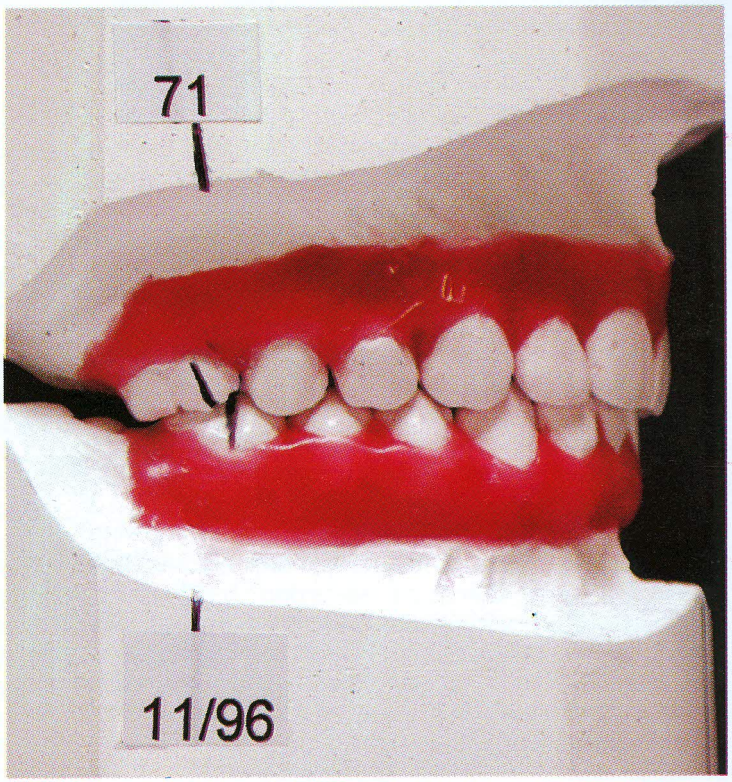

Figura 5. Análise da intercuspidação dos modelos do *set up*. Observar se existem espaços entre os dentes ocluídos.

Figure 5. Analysis of the intercuspids models of the set up. Observe if spaces exist between the occluded teeth.

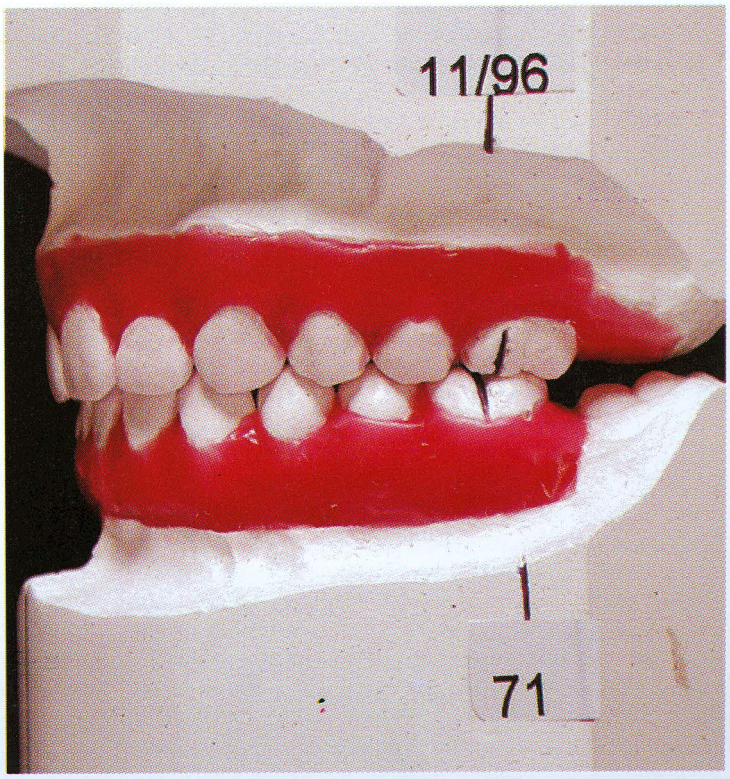

Figura 6. Verificação da necessidade de ancoragem. Observar que, no caso ilustrado, poderá haver pequena perda de ancoragem no arco inferior. No arco superior os molares precisarão ser movimentados para distal.

Figure 6. Verification if anchorage is necessary. Observe that in the illustrated case, there may be a small loss of anchorage in the lower arc. The upper arch shows the molars must be moved in the distal direction.

Referencias bibliográficas / *References*

1. Andrews LF. The six keys to normal occlusion. Am J Orthod 1972; 63:296-309.
2. Baker RW, Guay AH, Peterson Junior HH. Current concepts of anchorage management. Angle Orthodont 1972; 42:129-138.
3. Bolognese AM, Mucha JN, Mangim VCN, Moreira TC, Goraieb SM, Menezes LM, Prietsch JR, Jorge EVF, Barbosa CAT, Urrea BEE. Set-up: uma técnica de confecção. Rev SBO 1995: 2:245-249.
4. Burnstone RC. Deep overbite correction by intrusion. Am J Orthod 1977; 72:1-22.
5. Ferreira Neto JJ, Miguel Neto AB, Vilella OV. Ajuste oclusal por desgaste seletivo após o tratamento ortodôntico. J Bras Ortodon Ortop Facial 2003; 8:362-373.
6. Ho KK, Kerr WJS. Arch dimension changes during and following fixed appliance therapy. Brit J Orthod 1987; 14:293-297.
7. Kesling HD. Predetermined pattern as a diagnostic aid. Am J Orthod 1947; 33:43-44.
8. Kesling HD. The diagnostic set up with consideration of the third dimension. Am J Orthod 1956; 42:740-748.
9. Motta AFJ. Estudo cefalométrico dos efeitos da extração de segundos pré-molares em pacientes submetidos a tratamento ortodôntico (dissertação - mestrado). Rio de Janeiro: Faculdade de Odontologia, UFRJ, 1997.
10. Moyers RE. Ortodontia. Rio de Janeiro: Guanabara Koogan, 1988.
11. Nance HN. The limitations of orthodontic treatment I. Am J Orthod 1947; 33:177-223.
12. Nance HN. The limitations of orthodontic treatment II. Am J Orthod 1947; 33:253-301.
13. Pacheco MCT, Wilhelm RS. Desvios da linha mediana. Revisão da literatura. Rev SBO 1990; 1:163:170.
14. Salomão MB, Caetano MTO. A curva de Spee e sua relação com o aumento do comprimento do arco inferior. Ortodontia Gaúcha 1998; 4:5-21.
15. Shapiro PA. Mandibular dental arch form and dimension. Am J Orthod 1974; 66:58-70.
16. Steadmen SR. Overbites. Angle Orthodont 1940; 10:148-154.
17. Steadmen SR. Changes of intermolar and intercuspid distances following orthodontic treatment. Angle Orthodont 1961; 31:207-215.
18. Stephen PB, Silveira AM, Goldsmith LJ, Yancey JM, Stewart AV, Scarfe WC. A meta-analysis of mandibular intercanine width in treatment and postretention. Angle Orthodont 1998; 68:53-60.
19. Strang RHW. Factors of influence in producing a stable result in treatment of malocclusion. Am J Orthod 1946; 32:313-332.
20. Strang RHW. The fallacy of denture expansion as a treatment procedure. Angle Orthodont 1949; 19:12-22.
21. Strang RHW. A text-book of orthodontic. Philadelphia: Lea & Febiger, 1950.
22. Tavares CAE. A confecção do "set up" de diagnóstico ortodôntico. R Dental Press Ortodon Ortop Facial 1999; 4:20-23.
23. Tenório-Neves FJ, Mucha JN. A relação entre a anatomia coronária e o posicionamento dos acessórios ortodônticos. Rev SBO 1996; 3:53:60.
24. Turner DS. A method of classifying overbite and curve of Spee and their correlation with dental classification of malocclusion. Am J Orthod 1975; 67:462.
25. Triviño T, Vilella OV. Formas e dimensões do arco dentário inferior. Rev SBO 2005; 5:19-28.
26. Tweed CH. A philosophy of orthodontic treatment. Am J Orthod 1946; 32:175-230.
27. Vilella OV. Manual de cefalometria. Rio de Janeiro: Guanabara Koogan, 2001.
28. Zachrison BU. JCO Interviews on excellence in finishing. Part 1. J Clin Orthod 1986; 20:460-482.
29. Zachrison BU. JCO Interviews on excellence in finishing. Part 2. J Clin Orthod 1986; 20:536-556.